16

РУССКОЯЗЫЧНАЯ ВЕРСИЯ

СОХРАНЕНИЕ КОСТНОГО ГРЕБНЯ ПОСЛЕ ЭКСТРАКЦИИ

Д-Р ЯНИВ МАЙЕР

AlphaBio's GRAFT

Compliments Your Work

СОХРАНЕНИЕ КОСТНОГО ГРЕБНЯ ПОСЛЕ ЭКСТРАКЦИИ

АВТОР:

Д-Р ЯНИВ МАЙЕР (YANIV MAYER)

Д. СТОМ. Н. – СПЕЦИАЛИСТ ПО ПАРОДОНТОЛОГИИ

Д-р Майер получил образование на стоматологическом факультете еврейского университета Хадасса в Иерусалиме и специализацию по пародонтологии в Высшей школе стоматологии Медицинского центра имени Рамбама в Хайфе.

Д-р Майер является сертифицированным специалистом Министерства здравоохранения Израиля и Европейской ассоциации пародонтологии, а также обладателем диплома Американского национального совета по стоматологии.

Д-р Майер получил международное признание, в том числе и за свое участие в клинических исследованиях. Он хорошо известен в качестве лектора, выступающего на международных профессиональных конференциях и на мероприятиях в Израиле. Помимо этого д-р Майер входит в число официальных рецензентов ряда научных журналов по имплантологии и пародонтологии, в то время как несколько его научных статей удостоились международных наград.

Д-р Майер также занимает должность главного врача Медицинского центра имени Рамбама (Израиль) и ведет частную практику в собственной клинике, где специализируется на пародонтологическом и имплантологическом лечении.

По разнообразным причинам удаление зуба становится первым звеном в цепочке событий, происходящих в области аольвеолы и ее окружения, и, в конечном итоге, приводит к изменению топографии участка костного гребня в зоне утраты зуба. В настоящем исследовании дается краткое описание тех биологических процессов, которые запускаются вследствие экстракции.

Вначале постэкстракционная лунка заполняется кровью из прилегающих кровеносных сосудов. В первые сутки поле удаления эта масса формирует стабильный кровяной сгусток, состоящий из фибриновых волокон и кровяных телец. Помимо миграции клеток воспалительного процесса сгусток привлекает к себе мезенхимальные клетки и различные факторы роста, что способствует устранению мертвых клеток и бактериальной флоры. Через несколько дней кровяной сгусток рассасывается и замещается грануляционной тканью. А несколько недель спустя формируется незрелая кость, которой в дальнейшем приходит на смену пластинчатая костная ткань.

Важно помнить о том, что после удаления зуба происходит необратимое уменьшение костного гребня; в процессе заживления тканей происходит утрата как ветикального, так и горизонтального измерения костной пластинки. Иринакис (Irinakis) указывает, что 50% объема утраты костной ткани наблюдается уже в течение первого года, причем утрата горизонтального измерения составляет 4-5 мм, а вертикального – до 2 мм.[1]

Утрата такого значительного объема костной массы в сочетании с топографическими изменениями представляет собой серьезную проблему при проведении имплантации, особенно в тех случаях когда первоочередными являются соображения эстетики. За последние годы появилось много методик, в которых разные костнозамещающие материалы применяются комбинированно в попытке минимизировать топографические изменения.

На примере серии исследований на собаках и людях в работе Хюрцлера и Фикля (Hurzeler and Fickl) с помощью наружного сканирования показано, что применение костнозамещающих материалов вместе с подсадкой мягкотканных материалов позволяет успешно уменьшить проявления топографических изменений.[2, 3]

Недавно в журнале «Клинические исследования в зубочелюстнной имплантологии» было опубликован комплексный анализ научной литературы, посвященной эффективности разных методик сохранения конутров костного гребня (заполнение дефекта различными костнозамещающими материалами, подсадка веществ, стимулирующих рост кости, использование мембраны или коллагеновой губки) в зоне утраты зубов и при отсутствии протезирования. [4]

В обзоре отмечалось, что утрата горизонтального контура составляет 2,6 – 4,6 мм, а утрата вертикального контура – 0,4 – 3,9 мм. Применение различных костнозамещающих препаратов позволяет уменьшить объем утраты, но ни в одном из случаев не удается полностью восстановить исходные контуры гребня. Из приведенных даннных можно сделать вывод о том, что сохранение костного гребня является необходимым в эстетически важных зонах, а также при необходимости установить имплантаты. Однако следует принять во внимание тот факт, что во время имплантации может потребоваться дополнительная аугментация гребня. Помимо этого, важным может оказаться выбор имплантата меньшего размера, поскольку объем кости никогда не восстановится до доэкстракционного уровня.

На примере представленных ниже клинических случаев показано, что процедура сохранения костного гребня, проведенная в день удаления зуба, позволяет надежно установить имплантаты и снимает необходимость дальнейшего хирургического вмешательства.

[1] Irinakis T. Rationale for socket preservation after extraction of a single-rooted tooth when planning for future implant placement. J Can Dent Assoc. 2006 Dec;72(10):917-22.

[2] Fickl S, Schneider D, Zuhr O, Hinze M, Ender A, Jung RE, Hurzeler MB. Dimensional changes of the ridge contour after socket preservation and buccal overbuilding: an animal study. J Clin Periodontol. 2009 May;36(5):442-8.

[3] Fickl S, Zuhr O, Wachtel H, Stappert CF, Stein JM, Hurzeler MB. Dimensional changes of the alveolar ridge contour after different socket preservation techniques. J Clin Periodontol. 2008 Oct;35(10):906 13.

[4] Ten Heggeler JM., Slot DE, Van der weijden GA. Effect of socket preservation therapies following tooth extraction in non-molar regions in humans: a systematic review. Clin Oral Implants Res. 2011 Jul;22:779-788.

КЛИНИЧЕСКИЙ СЛУЧАЙ №1

Молодому человеку в возрасте 20 лет в связи с травмой передних зубов пришлось прервать поездку по Южной Америке и обратиться за скорой помощью. Зуб 11 подвергся интрузии, вызвавшей повреждение костной пластинки с вестибулярной стороны. Также произошел вывих зуба 21 с травмированием костного ложа.

После откидывания вестибулярного лоскута произвели удаление обоих зубов и заполнили лунки костнозамещающим материалом бычьего происхождения GRAFT Natural Bovine Bone производства компании Alpha-Bio. Чтобы изолировать бычью кость от мягких тканей, использовали резорбируемую коллагеновую мембрану. На вестибулярном лоскуте выполнили значительные высвобождающие надрезы, чтобы добиться первичного закрытия и ушивания лоскута без натяжения. Использовали нейлоновый шовный материал калибра 5/0.

После вмешательства пациенту назначили антибиотики на 1 неделю, полоскание рта антисептическим составом на 2 недели и нестероидные противовоспалительные препараты в качестве обезболивающего.

Послеоперационные фотографии сделаны 3 месяца спустя после вмешательства.
На них видны результаты сохранения гребня, которое обеспечит оправданность имплантации.

1

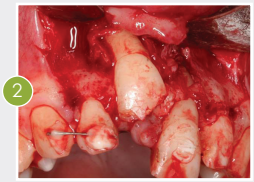
2

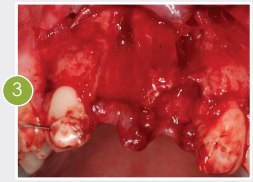
3

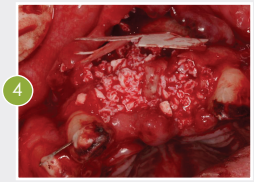
4

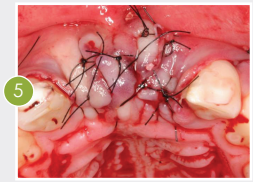
5

6

КЛИНИЧЕСКИЙ СЛУЧАЙ №2

Пятидесятилетняя пациентка, страдающая хроническим обширным пародонтитом. Ей провели полную подготовительную обработку и пародонтологическое хирургическое вмешательство. Зуб 15 удалили в связи со значительной утратой опоры.

Чтобы избежать необходимости проведения синус-лифтинга во время установки имплантата, провели манипуляцию по сохранению пазухи с использованием синтетического резорбируемого костезамещающего материала GRAFT Synthetic Resorbable Bone производства компании Alpha-Bio, который на 60% состоит из гидроксиапатита и на 40% - из бета- трикальцийфосфата (β-TCP).

Эта комбинация позволяет, с одной стороны, сохранить объем альвеолярной кости благодаря низкой резорбции гидроксиапатита и, с другой стороны, обеспечивает быстрое развитие трабекул незрелой кости – благодаря быстрой резорбции бета-трикальцийфосфата.

Костнозамещающий материал перекрыли коллагеновой мембраной. Три месяца спустя в гребень установили имплантат. На фотографии после окончательной реабилитации видны результаты усилий по сохранению контуров вестибулярной костной пластинки относительно соседних зубов.

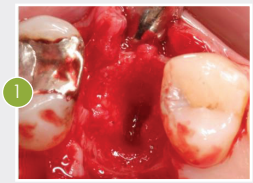
1

2

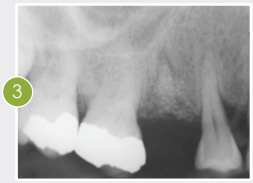
3

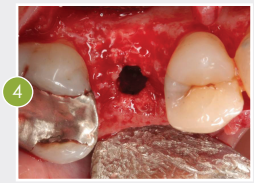
4

5

www.alpha-bio.net

Продукция компании Alpha-Bio Tec имеет официальное разрешение на маркетинговое продвижение в США и имеет сертификат ЕС в соответствии с Директивой Совета стран Европы 93/42/EEC и поправкой 2007/47/EC.
Компания Alpha-Bio Tec выполняет стандарт ISO 13485:2003 и следует канадской системе соответствия медицинского оборудования (CMDCAS).

Alpha-Bio Tec Ltd.

7 ул. Хатнуфа, а/я 3936,
Кирьят Арье, Петах Тиква 49510, Израиль
Т. +972.3.9291000 | Ф. +972.3.9235055 sales@alpha-bio.net

Международные контакты

Т. +972.3.9291055 | Ф. +972.3.9291010
export@alpha-bio.net

EC REP **MEDES LIMITED**

5 Бомонт гейт, Шенли хилл,
Радлетт, Хертс WD7 7AR. Великобритания
Т/Ф. +44.192.3859810

995-8318 R1/04.13 © Alpha-Bio Tec - Все права защищены

exactdesign.co.il