Клиническая презентация 27

Непосредственная дентальная имплантация

Д-р. Куц, Павел Валерьевич
Заслуженный врач Украины, к.м.н., доцент
кафедры ортопедической стоматологии
Национального медицинского
университета имени А.А.Богомольца
(Украина, Киев)

AlphaBio TEC
Simplantology

НЕПОСРЕДСТВЕННАЯ ДЕНТАЛЬНАЯ ИМПЛАНТАЦИЯ

Эффективные Имплантологические Решения

Д-Р КУЦ ПАВЕЛ ВАЛЕРЬЕВИЧ

Заслуженный врач Украины, к.м.н., доцент кафедры ортопедической стоматологии Национального медицинского университета имени А.А.Богомольца (Украина, Киев).

Кафедра ортопедической стоматологии. Национальный медицинский университет имени А.А. Богомольца, г. Киев, Украина. (зав. кафедрой–профессор В.П. Неспрядько)

Резюме: Несмотря на большой теоретический и практический опыт, накопленный во всём мире, по вопросам дентальной имплантации, количество исследований в области непосредственного имплантирования остаётся недостаточным, не существует однозначного подхода к методике проведения оперативного вмешательства, начала приложения нагрузки, выбору костно-пластических материалов и имплантатов, вариантам временных и постоянных ортопедических конструкций.

Ключевые слова: имплантация, остеоинтеграция, дентальные имплантаты, контакт кость/имплантат, несъемные зубные протезы.

АКТУАЛЬНОСТЬ

На протяжении последних 40-50 лет в Украине, как и во всем мире, изучаются принципиальные теоретические и практические вопросы дентальной имплантации [5, 9, 12]. Использование достижений фундаментальных и смежных прикладных наук, разносторонние экспериментальные изобретения и успехи их клинического применения сделали дентальную имплантацию неотъемлемым методом лечения в повседневной практике врача-стоматолога. На сегодняшний день возникает вопрос относительно расширения показаний для использования дентальных имплантатов, увеличения сферы их использования для восстановления дефектов зубных рядов, корректировки хирургических и ортопедических протоколов и алгоритмов.

Одним из таких направлений является раннее восстановление утерянных зубов методом дентальной имплантации. Суть этой концепции состоит во введении и фиксации имплантата в альвеолу сразу после удаления зуба – непосредственная имплантация [1, 7, 8].

Идея замещения удаленного зуба искусственным, который одновременно фиксируется в альвеоле подобно естественному, возникла давно и фактически есть основа внутрикостной имплантации. Большинство экспериментальных и клинических работ от XIX до середины XX столетий были посвящены именно непосредственной имплантации (Знаменский Н.Н., 1891; Варес Э.Я., 1955; Greenfield E.J, 1913; Strock A.E, 1938) [6, 10].

Однако победила концепция, предусматривающая выполнение операции имплантации в условиях абсолютно интактной костной ткани челюсти. Полное восстановление костной ткани в пределах альвеолы удаленного зуба возможно не ранее, чем через шесть месяцев после экстракции. У большинства пациентов установка имплантатов проводится на месте зубов, удаленных от одного года до десяти лет назад [2, 4].

В течение этого времени неизбежно происходят процессы атрофии в альвеолярном отростке челюсти, развиваются нарушения и деформации в других элементах зубочелюстной системы: соседних с дефектом зубах и зубах-антагонистах, зубах противоположной стороны в связи с функциональной перегрузкой, тканях пародонта, височно-нижнечелюстном суставе, нервно-мышечном аппарате, что в свою очередь приводит к возникновению неблагоприятных условий для дентальной имплантации и делает иногда ее проведение невозможным [3, 11]. Как следствие, проблему замещения дефекта зубного ряда решают традиционными ортопедическими методами – мостовидными или съемными конструкциями.

Таким образом, становится понятной актуальность непосредственной дентальной имплантации. Этот метод несет в себе не только лечебный эффект, но и имеет профилактическое значение. Установку имплантата проводят одновременно с удалением зуба: таким образом происходит объединение двух хирургических вмешательств в одно, что уменьшает травматизацию психики пациента и собственно тканей в зоне операции. Сокращается период от потери зуба до восстановления дефекта зубным протезом – то есть, уменьшается время восстановления эстетики и функции [1].

Однако количество исследований, посвященных методу непосредственной имплантации, остается недостаточным – касаются они преимущественно групп однокорневых зубов, резцов, клыков и премоляров. Подобное положение связано с неизбежными особенностями, сопровождающих установку имплантатов непосредственно после удаления зубов.

Во-первых, трудно обеспечить конгруэнтность имплантата и лунки удаленного зуба, тем более при наличии дефектов альвеолярной кости, вызванных патологическим процессом. Во-вторых, сложно обеспечить полный контакт поверхности имплантата и костного ложа, достичь первичной стабильности имплантата. В-третьих, следует учитывать патологические изменения костной ткани, как результат хронического очага инфекции и хронического воспалительного процесса или травмы зуба [4, 6, 9].

МАТЕРИАЛЫ И МЕТОДЫ ИССЛЕДОВАНИЯ

Под нашим наблюдением находилось 35 пациентов, из них 19 женщин и 16 мужчин, без значительных отклонений в общесоматических показателях здоровья. Возраст больных колебался от 18 до 65 лет. От каждого пациента получали добровольное согласие на проведение клинического исследования и использования его результатов в научной работе. Все пациенты проходили традиционное клинико-лабораторное предоперационное обследование. Клиническое обследование начинали с расспроса больного. Выясняли жалобы, анамнез заболевания, давность и причину поражения зуба. Устанавливали перенесенные пациентом болезни и оперативные вмешательства, аллергологический статус, наличие вредных привычек и другие обстоятельства жизни. Особое внимание уделялось определению психоэмоционального статуса. Последнее включало выявление и коррекцию таких типов реакции, как астеническая, тревожная, ипохондрическая и истерическая.

Изучение стоматологического статуса начинали с внешнего осмотра лица, состояния слизистой оболочки полости рта: цвет, влажность, наличие кровотечений, десквамации эпителия, язв, атрофических или гиперпластических процессов. Определяли глубину зубодесневых карманов, выделений из них. Выявляли наличие твердых зубных отложений и мягкого налета. Специальным зондом определяли толщину и тип слизистой оболочки, количество прикрепленной десны. Обследование зубов включало выявление кариеса и его осложнений, некариозных поражений твердых тканей, оценку устойчивости зубов, их взаимного положения, а также тип прикуса. Отмечали состояние языка, функцию слюнных желез, степень открывания рта, выраженность жировой клетчатки мягких тканей. Проводили полную санацию полости рта и обучение гигиеническим навыкам по уходу за полостью рта.

На этапе планирования получали слепки челюстей, отливали диагностические модели челюстей, проводили их антропометрические исследования в артикуляторе, делали восковое моделирование будущей супраструктуры (рис. 1 а, б).

Рентгенологическое обследование пациентов включало ортопантомограмму, компьютерную томографию, прицельную рентгенографию (рис. 2 а-г).

С помощью рентгенографии челюстей нами выполнялась оценка топографо-анатомических условий челюстей, взаимоотношения, с canalis mandibularis и дном верхнечелюстного синуса, определяли структуру костной ткани, состояние периапикальной и маргинальной кости вокруг интактных зубов и зубов, требующих удаления.

Одним из компонентов непосредственной имплантации является альвеолопластика аутокостью или ее заменителями - синтетической или животного происхождения. В своей работе мы применяли костные материалы Alpha-Bio's Graft (Израиль).

Операцию непосредственной дентальной имплантации выполняли в области как фронтальных, так и боковых зубов под местной анестезией Sol. Septanest 4%. Чаще использовали проводниковое обезболивание с инфильтрационным добавлением анестетика непосредственно в области вмешательства.

У некоторых пациентов (повышенный рвотный рефлекс, гипертензия, страх) использовали тотальную внутривенную анестезию (ТВА). Амнезия, анальгезия и нейровегетативная защита достигаются введением следующих препаратов: пропофол, кетамин, сибазон, анальгетики (пентазоцин, нубаин, трамал). (рис. 3 а-в).

Далее отслаивали круговую связку и выполняли удаление зуба, максимально сохраняя межкорневую перегородку, костные стенки и дно альвеолы. Выполняли кюретаж освобожденной альвеолы для удаления всех патологических мягкотканных образований. Шаровидной фрезой выполняли частичное сошлифовывание и перфорацию внутренней кортикальной пластинки лунки зуба до губчатой кости.

Костное ложе имплантата препарировали сверлами Alpha-Bio Tec с внутренней ирригацией на скорости 400-1000 оборотов в минуту под контролем глубиномера и диагностических пинов параллельности при непрерывном охлаждении физиологическим раствором NaCl 0,9%. Вкручивали имплантат, и имея дефицит мягких тканей для закрытия раны, проводили мягкотканную аугментацию с моментальной постановкой формирователя десны (рис. 4 а-г).

В послеоперационном периоде больным назначали антибиотики широкого спектра действия, гипосенсибилизирующие и нестероидные противовоспалительные препараты "per os" или внутримышечно. Всем пациентам ежедневно проводили антисептическую обработку участка операционной раны и рекомендовали бережную гигиену полости рта.

Вторую фазу дентальной имплантации выполняли только после рентгенологического подтверждения восстановления альвеолярной кости и достижения остеоинтеграции имплантата. Под инфильтрационной анестезией проводили рассечение слизистой оболочки с оральным смещением, извлекали винт-заглушку и устанавливали формирователь десны.

Через две-три недели после этого, получали оттиски стандартными ложками альгинатными массами, отливали модели, на которых изготавливали индивидуальные слепочные ложки с отверстиями для трансферов и стопперами на оставшиеся зубы (рис. 5 а).

После этого, с помощью трансферов, снимали анатомические оттиски А-силиконовыми массами или полиэфирами (рис. 5 б) и изготавливали несъемные провизорные и постоянные ортопедические конструкции в соответствии с протоколом.

Анализируя клиническую картину и рентгенологические данные, нами были установлены следующие показания к непосредственной имплантации при удалении зуба:

1. Травма зуба (рис. 6 а-д).
2. Хронический периодонтит со значительным разрушением коронки и частично корня зуба (рис. 7).
3. Неэффективность консервативного лечения зуба по поводу хронического периодонтита.
4. Пародонтит I и II степени, дистопия зуба и показания к его удалению с целью протезирования.
5. Молочные зубы с лизированными корнями без зачатков постоянных зубов (рис. 8 а, б).

Непосредственная имплантация проводится только после завершения роста кости, то есть не раньше 18-20 лет. Для непосредственной имплантации необходима сохранность альвеолы и наличие кости со всех сторон вокруг установленного в альвеолу имплантата.

ОСНОВНЫЕ ЭТАПЫ ОПЕРАЦИИ НЕПОСРЕДСТВЕННОЙ ДЕНТАЛЬНОЙ ИМПЛАНТАЦИИ

Остеотомия и установка имплантата на верхней челюсти

Удаление зубов проводилось по правилам, общепринятым в хирургической стоматологии и осуществлялось методом, который предусматривает минимальную травму альвеолы и окружающей костной ткани. Большое внимание мы уделяли сепарации слизистой оболочки от шейки зуба и корня. При удалении использовали сепаратор, угловой и прямой элеваторы с тонкими щечками. Работая с ними, пытались не травмировать кость альвеолы. Если зуб имел подвижность, удаляли его с помощью щипцов, чаще универсальных, с узкими щечками. Не советуем выполнять люксационные движения, особенно в вестибулярном направлении. Выбрав имплантат из тех, что были предварительно заготовлены к операции, проверяли размеры глубины лунки, сравнивали их с результатами измерений корня и по рентгенологическим данным определяли возможный размер кости для установки имплантата. Также проверяли возможные взаимоотношения будущего апикального отдела конструкции с дном полости носа, верхнечелюстным синусом, ментальным отверстием, нижнечелюстным каналом. Углубление в кость для установки имплантата проводили направляющим и формирующим сверлом с внешним охлаждением 0,9% изотоническим раствором натрия хлорида. После формирования костного ложа - устанавливался имплантат SPI (Alpha-Bio Tec). Последний должен иметь первичную фиксацию в кости; если имелись полости в альвеоле, их заполняли биоматериалом - ауто или замещающим материалом (рис. 9 а). Сложнее формировать ложе в области резцов и премоляров. При недостаточности кости, чаще с вестибулярной стороны, в области центральных резцов, формирование ложа осуществляли в небном направлении (рис. 9 б).

При неровной, тонкой кортикальной пластинке в области дна верхнечелюстного синуса углубление в кость для установки имплантата проводили в дистальном направлении от верхней точки кортикальной пластинки, однако сохраняя величину кости между верхушкой имплантата и рядом расположенного интактного зуба не менее 1-2 мм. Если первый премоляр имеет два корня, то имплантат возможно устанавливать в лунку щечного корня при условии полной сохранности вестибулярной кортикальной кости в данной области, а при невозможности этого и при условии недостаточного расстояния до дна верхнечелюстного синуса мы использовали лунку небного корня или закрытый (открытый) синус-лифтинг. Альвеола второго премоляра имеет достаточно широкое устье и узкий диаметр в апикальном отделе. Кроме того, альвеола может иметь овальную форму в щечно-небном направлении. Имплантат необходимо подбирать в соответствии к с букко-палатинальным размером альвеолы. Расстояние от имплантата до щечного корня первого моляра и первого премоляра должно быть не меньше, чем 2 мм.

Остеотомия и установление имплантата на нижней челюсти

На нижней челюсти установление имплантата в области резцов и клыков соответствует такому же на верхней челюсти. (рис. 10 а, б), а в области премоляров операция требовала тщательного анализа анатомии этого участка – размещение ментального отверстия, формы и размещения петли одноименного сосудисто-нервного пучка с помощью компьютерной томографии (рис. 11).

От этого зависела локализация зоны рассечения мягких тканей и формы слизисто-надкостничного лоскута, который был отслоен. Методика установления имплантата в области моляров на нижней челюсти, их надежная фиксация возможна при условии несращения корней и широкой межкорневой перегородки. Заместить нижний моляр (шестой или седьмой) желательно двумя имплантатами в проекции медиального и дистального корней или одним большого диаметра (5,0 - 6,0 мм) в участке бифуркации корней при наличии анатомической возможности.

Туалет костной раны

Кюретаж исполняли только при гранулирующем периодонтите или при выявлении на верхушке корня гранулемы или фиброзного утолщения. Работа кюретажной ложкой в альвеоле зуба должна быть максимально осторожной. Избыточную и измененную в результате воспалительного процесса слизистую оболочку, которая обычно врастает в полость корня зуба, эвакуировали; если во внутренней поверхности десневого края находились грануляции – их тоже вычищали. Лунку промывали раствором хлоргексидина, гентамицина или 0,9% физиологическим раствором.

Оценивая корень, измеряя диаметр на разных уровнях его глубины, выбирали имплантат. Выбор имплантата должен базироваться на следующих критериях: превышать на 2-4 мм по длине и на 1-2 мм по ширине размер лунки удаленного зуба (Рис.12).

Проверив наличие достаточного количества мягких тканей для закрытия раны, отсутствие натяжения, переходили к последнему этапу имплантации – ушиванию мягких тканей. При наличии избыточного натяжения производили послабляющий разрез длиной 1 см в области переходной складки. Слизисто-надкостничный лоскут укладывали на место, накладывали швы хромированным кетгутом, полиамидной нитью или тонким шелком. В участке центральных резцов накладывали 1-2 матрасных шва. После операции использовали холод на 2-3 часа с 7 -минутными перерывами каждые 15 минут и накладывали давящую повязку на участок мягких тканей, соответствующих области оперативного вмешательства.

В день операции назначали антибиотикотерапию (амоксиклав – 375 мг по 1 таблетке 2-3 раза в сутки; лоратадин – 0.1 мг по 1 таблетке 1 раз в сутки), полоскание 0,12% раствором хлоргекседина или 0,2% раствором корсалидола; на протяжении 7-10 дней – прием мягкой и жидкой пищи. Рентгенологический контроль положения имплантата проводили в день операции.

РЕЗУЛЬТАТЫ ПРОВЕДЕННЫХ ИССЛЕДОВАНИЙ

В результате проведенной непосредственной имплантации после 2 мес у 33 больных нами были отмечены клиническая и рентгенологическая стабильность имплантата, отсутствие воспалительных изменений в прилегающих мягких тканях. У двух пациентов: у первого на 10-й день и у второго через 2 месяца в связи с травмой образовались воспалительные процессы, возникла подвижность имплантатов, в результате чего последние были удалены. Поздний послеоперационный период 33 больных проходил без осложнений.

Таблица 1.

Локализация и показания к удалению зубов и одномоментной имплантации с непосредственным протезированием

Локализация	Перелом зуба	Безуспешность эндодонти-ческого лечения	Резорбция корня	Всего
Центральный	4	10	2	16
Латеральный	1	2	1	4
Премоляры в/ч	5	4	0	9
Моляры в/ч	0	6	0	6
Клык в/ч	1	2	0	3
Центральный	2	6	1	9
Латеральный	1	3	1	5
Премоляры н/ч	0	5	0	5
Моляры в/ч	0	8	4	12
Клык в/ч	1	2	0	3

Раскрытие имплантата проводили с помощью рассечения слизистой оболочки над шейкой имплантата. После этого выводили винт-заглушку, проводили гигиеническую обработку внутренней части имплантата раствором хлоргексидина или перекисью водорода и устанавливали формирователь десны, который оставался зафиксированным на протяжении 2-3 недель. После раскрытия имплантата пациента обследовали на 2-й и 10-й день.

Проводили обработку тканей дезинфицирующими растворами, накладывали повязки и аппликации с метрогилдента, маслом шиповника, облепихи, Солкосерил- желе, стандартными парадонтальными эмульсиями и мазями, для профилактики развития возможных воспалительных процессов.

У всех пациентов проводили рентгенологический контроль размещения имплантата и состояния прилегающей костной ткани. Нами были проанализированы уровень углубления имплантата по отношению к краю кости челюсти и уровень резорбции последней на протяжении времени функционирования. Углубление имплантата на 2 мм ниже края альвеолы привело к образованию кости над заглушкой имплантата и создало некоторые трудности с постановкой супраструктур (удаляли бором или фрезой избыточную кость). Постановка имплантата на одном уровне с краем кости создавало оптимальные условия для протезирования, резорбция кости на протяжении первого года была в пределах нормы. Заполнение полостей биоматериалом снижало воспалительную реакцию в раннем послеоперационным периоде и резорбцию кости в будущем. Резорбция кости на протяжении первого года не превышала 1.0- 1.1 мм и увеличивалась с каждым следующем годом на 0,1 мм. Костная ткань вокруг имплантата характеризировалась более плотной структурой. Лучшие результаты получены при комбинации аутокости с Alpha-Bio's Graft в пропорции 1:1.

Таблица 2.

Суммарная вероятность успеха при непосредственной имплантации и непосредственном протезировании

Сроки наблюдения (мес.)	Количество имплантатов	Количество неудач	Процент успеха
1-12	15	0	100
13-24	15	0	100
25-36	18	0	100
37-60	24	1	96
Общий	72	1	98,6

С 2007 года до 2012 года 35-ти пациентам, средний возраст которых составлял 36,5 лет (от 18 до 65 лет), было установлено 72 винтовых имплантата Alpha-Bio Tec в лунку только что удаленного зуба. Период наблюдения составил 5 лет. Всего удалили 25 центральных резцов, 9 латеральных резцов, 6 клыков, 14 премоляров и 18 моляров (Таблица 1). Показания к удалению зубов включали: перелом зуба (15 случаев), безуспешность эндодонтического лечения (48 случаев), резорбция корня зуба (9 случаев) (Таблица 1). Период наблюдения варьировал от 1 до 60 месяцев. Таким образом, успех имплантации за 5 лет составил 98.6% (Таблица 2).

У 4 пациентов на этапе пользования временными коронками появились вестибулярные свищи на уровне соединения коронки с абатментом и абатмента с имплантатом (т.е. от 1 до 3 мм под десной). У 3 пациентов возникло расцементирование временных коронок, у 2 из них эти случаи происходили более чем один раз. Ослабление винта временного абатмента наблюдались дважды у двух пациентов. После установки постоянных коронок осложнений не наблюдалось.

ВЫВОДЫ

Таким образом, непосредственная имплантация является эффективным методом возмещения зуба, который требует удаления. Атравматичное исполнение, хорошие эстетические результаты, возможность, в случае неудачи, использования имплантатов других размеров, пожалуй, служит обоснованием предпочтительности применения этого метода в клинической практике, как фактора профилактики зубочелюстных деформаций. Полученный нами положительный результат в 98,6% случаев позволяет рекомендовать непосредственную имплантацию с помощью имплантатов с активной резьбой SPI (Alpha-Bio Tec) для использования при удалении зубов. Клинический отбор пациентов по оценке функционального состояния организма и иммунитета - общего и местного - позволяет повысить эффективность вмешательств. Клинический, иммунологический и рентгенологический контроль, а также поддержание адекватной гигиены полости рта определяют продолжительность функционирования имплантата в качестве опоры зубного протеза.

НЕПОСРЕДСТВЕННАЯ ДЕНТАЛЬНАЯ ИМПЛАНТАЦИЯ

1 **Рис 1 а:** Восковое моделирование будущей ортопедической конструкции в артикуляторе.

2 **Рис 1 б:** Восковое моделирование будущей ортопедической конструкции в артикуляторе.

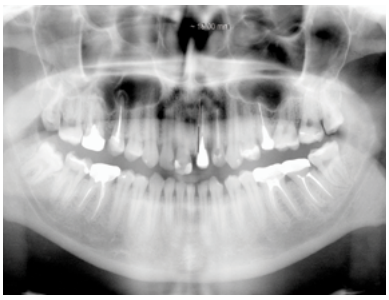

3 **Рис. 2 а**: Рентгенологические методики, которые используются при планировании дентальной имплантации.

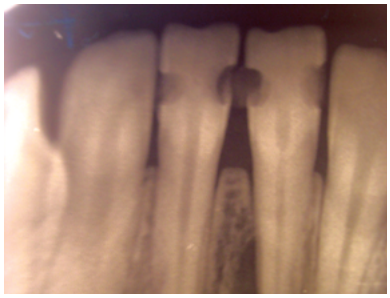

4 **Рис. 2 б**: Рентгенологические методики, которые используются при планировании дентальной имплантации.

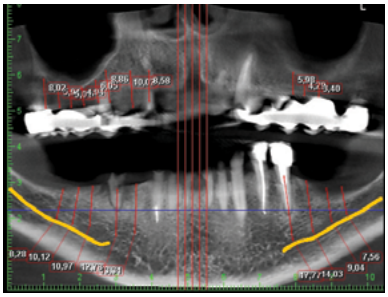

5 **Рис. 2 в**: Рентгенологические методики, которые используются при планировании дентальной имплантации.

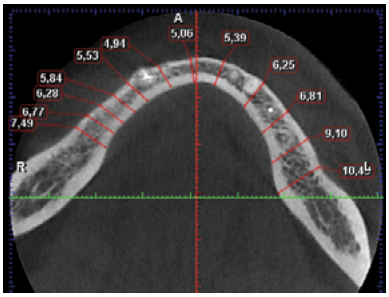

6 **Рис. 2 г**: Рентгенологические методики, которые используются при планировании дентальной имплантации.

7 **Рис. 3**: Электронный датчик для контроля артериального давления, пульса и насыщенности крови кислородом.

8 **Рис 3 б**: Оксиметры для контроля артериального давления, пульса и насыщенности крови кислородом.

9 **Рис 3 в**: Оксиметры для контроля артериального давления, пульса и насыщенности крови кислородом.

10 **Рис 4 а**: Подсадка соединительно-тканого лоскута вестибулярно при непосредственной имплантации в области 21 зуба.

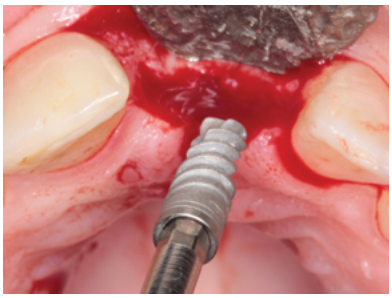

11 **Рис 4 б**: Подсадка соединительно-тканого лоскута вестибулярно при непосредственной имплантации в области 21 зуба.

12 **Рис 4 в**: Подсадка соединительно-тканого лоскута вестибулярно при непосредственной имплантации в области 21 зуба.

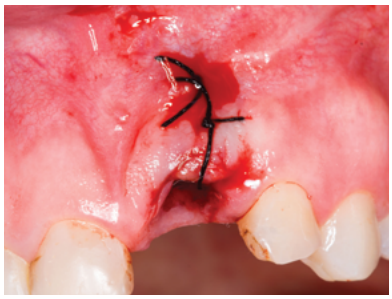

13 **Рис 4 г**: Подсадка соединительно-тканого лоскута вестибулярно при непосредственной имплантации в области 21 зуба.

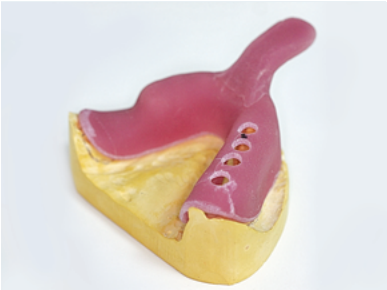

14 **Рис 5 а**: Индивидуальная ложка с отверстиями для трансферов.

15 **Рис 5 б**: Аналоги имплантатов соединенные с трансферами в оттискной ложке.

16 **Рис 6 а:** Непосредственная имплантация при травме 11 зуба с закрытием дефицита мягких тканей трансплантатом с бугра верхней челюсти.

17 **Рис 6 б:** Непосредственная имплантация при травме 11 зуба с закрытием дефицита мягких тканей трансплантатом с бугра верхней челюсти.

18 **Рис 6 в:** Непосредственная имплантация при травме 11 зуба с закрытием дефицита мягких тканей трансплантатом с бугра верхней челюсти.

НЕПОСРЕДСТВЕННАЯ ДЕНТАЛЬНАЯ ИМПЛАНТАЦИЯ

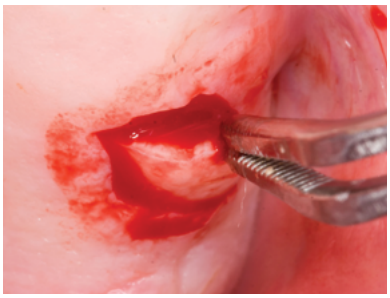

19 **Рис 6 г:** Непосредственная имплантация при травме 11 зуба с закрытием дефицита мягких тканей трансплантатом с бугра верхней челюсти.

20 **Рис 6 д:** Непосредственная имплантация при травме 11 зуба с закрытием дефицита мягких тканей трансплантатом с бугра верхней челюсти.

21 **Рис 7**: Значительное разрушение коронковой части и корня 15 зуба – показание для дентальной имплантации.

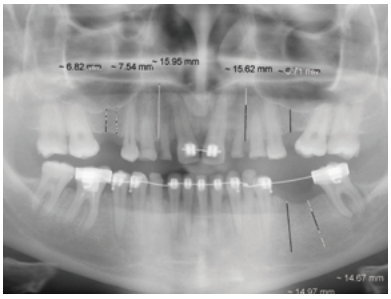

22 **Рис 8 а**: Отсутствие зачатков постоянных зубов – показание для дентальной имплантации.

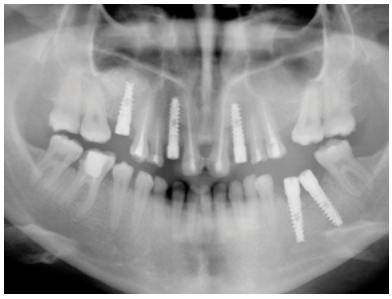

23 **Рис 8 б**: Отсутствие зачатков постоянных зубов – показание для дентальной имплантации.

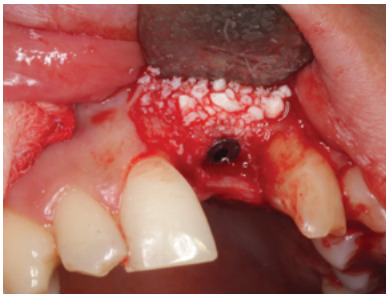

24 **Рис 9 а**: Аугментация при непосредственной имплантации в области 21 зуба.

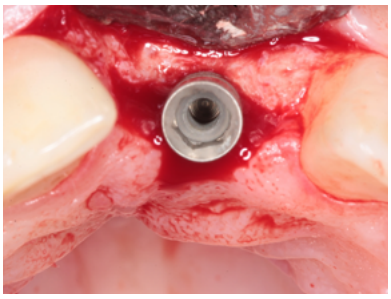

25 **Рис 9 б:** Нёбное положение имплатата SPI в области отсутствующего зуба 21.

26 **Рис 10 а**: Непосредственная имплантация в области 31,41 зубов имплантатами ARRP (Alpha-Bio Tec).

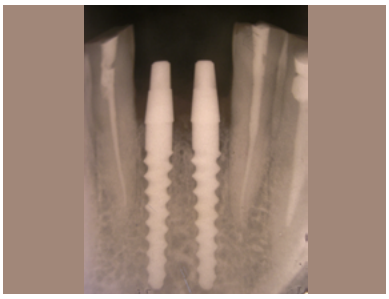

27 **Рис 10 б**: Непосредственная имплантация в области 31,41 зубов имплантатами ARRP (Alpha-Bio Tec).

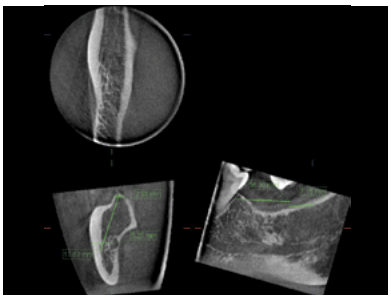

25 **Рис 11:** КТ исследование топографии n.alveolaris inf.

26 **Рис 12**: Имплантат SPI 6.0 мм.

БИБЛИОГРАФИЯ

Абдуллаев Ф.М.
Клинико-экспериментальное обоснование метода непосредственной имплантации: Автореф. дис. канд. мед. наук. – М., 2003. – 24 с.

Амирханян А.Н.
Функциональная перестройка зубочелюстной системы у пациентов при протезировании различными конструкциями с опорой на имплантаты: Автореф. дис. канд. мед. наук. – М., 2001. – 19 с.

Бенуар Фр., Рангер Бо.
Факторы риска в стоматологической имплантологии. – М.: «Азбука», 2004. – 181с.

Дронов Д.А.
Состояние костной ткани протезного ложа при ортопедическом лечении больных с применением внутрикостных имплантатов / Автореф. дис.канд. мед. наук. – М., 2002. – С. 25.

Заблоцкий Я.В.
Имплантация в несьемном протезировании: Монография. – Львов, Галдент. – 2006. – 156 с.

Знаменский Н.Н.
Имплантация искусственных зубов. Москва, Медицинское обозрение. –1891; 35: 3: 261-275.

Кулаков А.А., Абдуллаев Ф.М.
Непосредственная имплантация в эксперименте и в клинике // Клиническая стоматология. – 2002. – №1. – С.48-52.

Шакеров И.И.
Роль сохранения компактного слоя внутренней стенки зубной альвеолы при непосредственной имплантации: Автореф. дис. канд. мед. наук. – Казань, 2003. – 23 с.

Hammerle CHF, Chen ST, Wilson TG
Consensus Statements and Recommended Clinical Procedures Regarding the Placement of Implants in Extraction Sockets. Int J Oral Maxillofacial Implants 2004; 19 S: 26-29.

Rudy RJ, Levi PA, Bonacci FJ, Weisgold AS, Engler-Hamm D.
Intraosseous anchorage of dental prostheses: an early 20th century contribution. Compend Contin Educ Dent. 2008 May;29(4):220-2, 224, 226-8 passim.

Taylor T.
Prosthodontic complications associated with implant therapy. Oral Maxillofac Surg Clia North Am. 1991. – #3(4). – P. 979-991.

Testori T., Bianchi F.
Ideal implant positionin a maxillary anterior extraction socket. Academy News, Volume 14, #2, 2003.

© Права на статью принадлежат компании Alpha-Bio Tec. 995-8020 R1/07.2014

Alpha Bio Tec
Simplantology

Эффективные Имплантологические Решения

www. alpha-bio.net

Продукция компании Alpha-Bio Tec имеет официальное разрешение на маркетинговое продвижение в США и имеет сертификат ЕС в соответствии с Директивой Совета стран Европы 93/42/EEC и поправкой 2007/47/EC. Компания Alpha-Bio Tec выполняет стандарт ISO 13485:2003 и следует канадской системе соответствия медицинского оборудования (CMDCAS).